

# DEPISTAGE RADIOGRAPHIQUE DE LA SPONDYLOSE

N° certificat: 152

Race: Boxer

Nom du vétérinaire: Dr Jolly 2006

Nom de l'animal: Azerty

LOF:

Adresse du vétérinaire: 27500 Pont Audemer

Affixe:

Sexe: Mâle

Date des clichés: 23-juin-18

N° Tatouage: 380260140015624

Date de naissance: 22-juin-16

Nom propriétaire:

Adresse propriétaire:

## Identification

- Infalsifiable
- Complète
- Attestation vétérinaire certifiant la conformité du tatouage

## Etat de vigilance

- Vigile
- Tranquillisation
- Anesthésie

## Position radiographique

### Incidence Profil

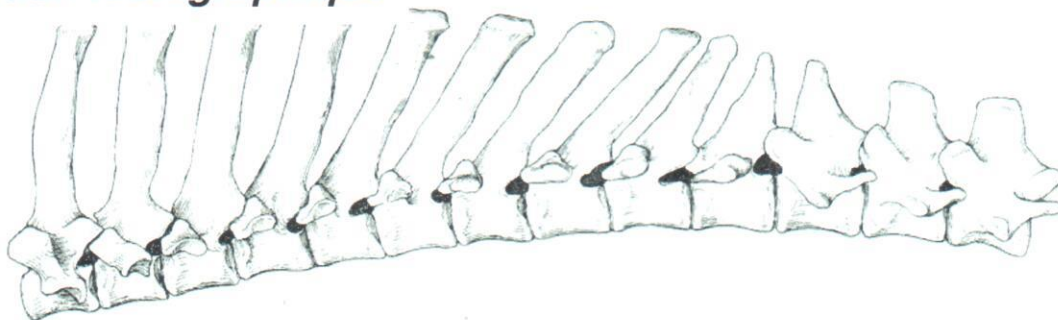
- Rachis thoracique
- Rachis lombo-sacré

### Cadrage

- Rachis complet
- T1-Sacrum

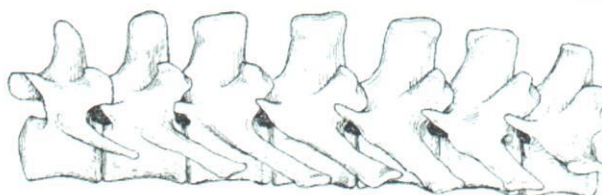
## Interprétation radiographique

d'après Barone



	T1-T2	T2-T3	T3-T4	T4-T5	T5-T6	T6-T7	T7-T8	T8-T9	T9-T10	T10-T11	T11-T12	T12-T13
<b>STADE</b> (rachis thoracique)	1	0	0	0	0	0	0	0	0	0	0	0

d'après Barone



	T13-L1	L1-L2	L2-L3	L3-L4	L4-L5	L5-L6	L6-L7	L7-S1
<b>STADE</b> (rachis lombo-sacré)	0	0	0	0	0	0	0	0

## Résultat de l'examen

**STADE 0**  
 **STADE 1**  
 **STADE 2**  
 **STADE 3**  
 **STADE 4**

Compte rendu fait à Nantes, le

09/07/2018

Dr Eric GOYENVALLE  
Vétérinaire n°23384

